

YUZ-JAG' TRAVMASIDAN SO'NG BEMORLARDA TISH MILKI VA PERIODONTAL HOLATINI BAHOLASH BO'YICHA TAJRIBAMIZ.

Saidova Diyora Otabekovna

Ilmiy rahbar: Kubaev Aziz Saidalimovich

Samarqand davlat tibbiyot universiteti

Stomatologiya fakulteti 417-guruh talabasi

Mavzuning dolzarbligi

Maqsad: Yuz-jag'i shikastlangan bemorlarda milk va periodontning holatini baholash va periodontal davolash zarurligini aniqlash.

Materiallar va usullar: Tadqiqotda jag' suyagi shikastlangan 36 bemor ishtirok etdi. Bemorlarni klinik va rentgen tekshiruvidan so'ng davolash individual tarzda amalga oshirildi. Sim ligaturalari yopishtirilgandan va olib tashlanganidan bir oy o'tgach, bemorlarning og'iz bo'shlig'i va periodontal gigiena holati quyidagi indekslar yordamida baholandi: Og'iz bo'shlig'i gigienasining soddalashtirilgan indeksi, gingival qon ketish indeksi, jamiyatda periodontal davolanishga bo'lgan ehtiyoj indeksi va galitoz ko'rsatkichi.

Natijalar: Shikastlanishlarning eng keng tarqalgan sababi yo'l-transport hodisasi, keyin esa maishiy jarohatlardir. Og'iz bo'shlig'i gigienasi darajasi sim ligaturalari olib tashlanganidan va intermaksiller fiksatsiyadan so'ng, nisbatan yaxshidan yomongacha o'zgarib turdi, bemorlarning aksariyati yomon gigienaga ega bo'ldi ($OHI-S \geq 5$). CPITN yordamida o'lchangan bemorlarning periodontal holati, shuningdek, klinik jihatdan aniqlangan periodontal buzilishning statistik jihatdan muhim darajasini ko'rsatdi. Barcha bemorlarda galitoz aniqlangan.

Xulosa: Alveolyar suyakdagi tuzalish jarayonining borishi va pastki jag' singan bemorlarning funktsional rehabilitatsiyasi nafaqat bo'laklarni immobilizatsiya qilish uchun jarrohlik davolash turiga, balki optimal og'iz gigienasini saqlashga ham bog'liq.

Kirish

Maksillofasiyal yoriqlarni davolashning asosiy printsipti temporomandibular bo'g'imning okklyuziyasini va harakatini tiklash uchun suyak bo'laklarini kamaytirish, mahkamlash va harakatsizlantirishdir. Pastki jag' qismining yoriqlari intramaxillarar fiksatsiya yoki osteosintez yordamida davolanadi. Periodontal ligaturali simlaridan foydalanish keng tarqalgan bo'lib, bu erda simlarini mahkamlash uchun har bir tish atrofida simli ligaturalar o'tkaziladi. Jarrohlikdan keyin yuzaga kelishi mumkin bo'lgan asoratlar disokklyuziya, infeksiyalangan osteosintez materiali, lablar va jag'ning sezgirligining pasayishi va temporomandibular bo'g'imlarning disfunktsiyasini o'z ichiga olishi mumkin.[1] Shu bilan birga, arklar va ligaturalar bilan intramaxillarar fiksatsiya tish milki va periodontning shikastlanishiga, bemor uchun etarli og'iz gigienasini ta'minlashda qiyinchiliklarga, shilliq pardalarning yaralariga, shuningdek yomon moslashuv tufayli oldingi tishlarning ortodontik siljishiga olib kelishi mumkin. Osteosintez va bo'laklarni mini vintlar yoki miniplatalar bilan bog'lash hozirda keng tarqalgan usul bo'lib, u juda ko'p afzalliklarga ega va bundan tashqari operatsiyadan keyingi asoratlar kamroq bo'lganligi uchun keng miqyosda amalyotda foydaniladi.

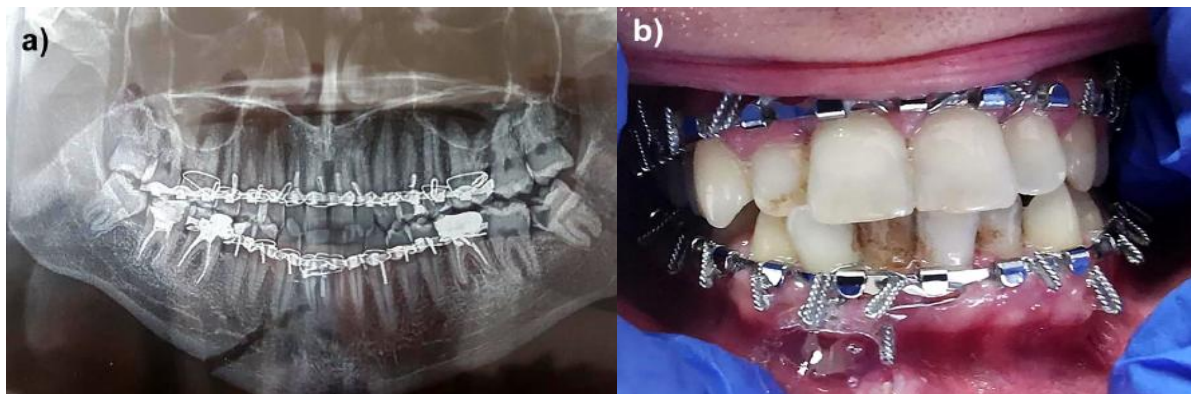
Intramaksiller fiksatsiya bilan kasalxonaga yotqizilgan bemorlarda yuzaga kelishi mumkin bo'lgan asoratlar blyashka to'planishi natijasidir. Ba'zi hollarda faqat tish milkining yallig'lanishi mavjud bo'lib, u osonlikcha qaytariladi. Biroq, juda ko'p hollarda umumiy yallig'lanish jarayonlarining rivojlanishi kuzatiladi, bu ham og'iz bo'shlig'ining to'g'ri gigienasi mumkin

emasligi, ham plitalar va simli ligaturalarning mahalliy shikastlanishi bilan bog'liq. Keyin ba'zi bemorlar periodontal davolanishga murojaat qilmaydilar va periodontal to'qimalarda asta-sekin yallig'lanish va buzg'unchi o'zgarishlar yuzaga keladi yoki mavjud kasallik alveolyar suyakning og'ir rezorbsiyasi bilan kuchayadi, bu esa tishlarning zararlanishiga, chaynash funksiyasi va estetikaning buzilishiga olib keladi. Jarohatlarning og'irlik darajasi va mavjud tibbiy va periodontal muammolar operatsiyadan keyingi asoratlar xavfining oshishi bilan bog'liq. [2]. Ba'zi tadqiqotlar shuni ko'rsatdiki, simlar va shinalar doimiy shikast etkazmaydi. Tishlarda yoki periodontal to'qimalarda va agar mavjud bo'lsa, ular jarohatdan keyin butunlay yo'qolib, blyashka qoldiradi [3,4]. Osteosintez olgan bemorlarda marginal periodontal to'qimalarda yallig'lanish o'zgarishlari kamroq uchraydi [5, 6]. Embracewire texnologiyasi Erich archwire [7] bilan davolangan bemorlarga nisbatan bemorlarda yaxshi davolash natijalari va periodontal salomatlikni yaxshilash imkonini beradi. Qiyosiy tadqiqotlar shuni ko'rsatdiki, operatsiyadan keyingi asoratlar, shu jumladan periodontal kasalliklar bilan bog'liq bo'lganlar, ishlatiladigan davolash usuli turiga emas, balki sinishning og'irligiga bog'liqdir [8, 9].

Pastki jag'i singan bemorlarda milk va periodontium holatiga archning ta'siri baholandi va intramaxillarar fiksatsiya olib tashlanganidan keyin periodontal davolash zarurati aniqlandi.

Materiallar va usullar

Tadqiqotga Respublika ixtisoslashtirilgan travmatologiya va ortopediya ilmiy-amaliy tibbiyot markazi Samarqand filialiga qarashli yuz-jag' jarrohligi bo'limiga yotqizilgan 36 nafar bemor - pastki jag'ning sinishi bilan rentgenogrammasi (1 va 1a-rasm).

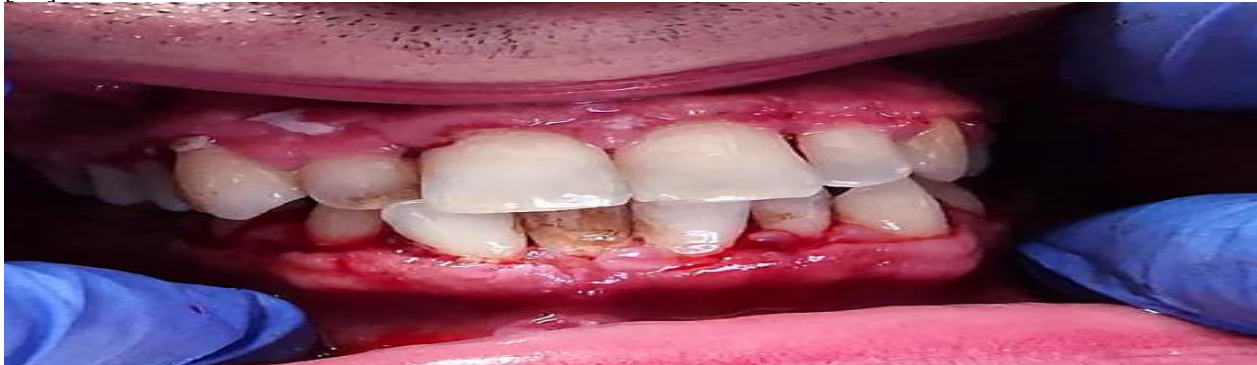

1a,b-rasm. Pastki jag' sinishi bo'lgan bemor, darhol shinalangandan keyingi holat.

Bemorlarni klinik va rentgenologik tekshirishdan so'ng har bir aniq holatni davolash rejalashtirilgan. Bemorlar ko'rsatilgan davolanishga qarab 2 guruhga bo'lingan. Birinchi guruhdagi 19 bemorda yopiq reduksiya va intramaxillarar fiksatsiya (1-guruh) amalga oshirildi. Ikkinchi guruhdagi 17 bemor umumiy behushlik, parchalarning ochiq repozitsiyasi va osteosintezdan o'tdi. Ikkala guruhdagi kamar va sim ligaturalari olib tashlanganidan bir oy o'tgach (2-rasm) bemorlarning og'iz bo'shlig'i, gigienik va periodontal holati quyidagi ko'rsatkichlar bo'yicha baholandi:

- Og'iz bo'shlig'i salomatligining soddalashtirilgan indeksi (OHI-S) [10];
- Milkdan qon ketish indeksi (GBI) [11];

- Jamiyatda periodontal davolanishga bo'lgan ehtiyoj indeksi (CPITN) [12].



Rasm. 2. Arklar va simlarni olib tashlangandan keyingi bemorning periodontal holati.

Green-Vermillion Simplified Oral Health Index 16, 11, 26 va 31 - yuz va 36 va 46 tishlar - til yuzasida blyashka miqdorini baholaydi.

Blyashka mavjudligi uning miqdori va tish yuzasida tarqalishiga qarab 0 dan 3 gacha bo'lgan qiymatlar bilan baholanadi. Ushbu tishlarning birortasida bo'lmasa, qo'shni tishdagi blyashka aniqlanadi, ammo bir xil tishlar guruhidan topiladi. OHI-S ning bir qismi bo'lgan hisob-kitob indeksi xuddi shu tarzda hisoblanadi. Har bir bemor uchun indeks raqami barcha ko'rsatilgan indeks qiymatlarining yig'indisini blyashka mavjud yuzalar soniga bo'lish yo'li bilan hisoblanib olinadi. OHI-S quyidagi chegaralar ichida o'zgarishi mumkin va shunga mos ravishda og'iz gigienasi darajasini belgilaydi:

0,0-1,2 - juda yaxshi og'iz gigienasi;

1,3-3,0 - nisbatan yaxshi og'iz gigienasi;

3.0 - 6.0 - yomon og'iz gigienasi.

Milkdan qon ketish indeksi har bir tish atrofidagi parodontal zond yordamida tish egatini diqqat bilan tekshirgandan so'ng o'lchanadi. 10 soniyadan so'ng, qon ketishining mavjudligi yoki yo'qligi haqida xabar beriladi. Agar qon ketishi aniqlansa, "+" belgisi bilan belgilanadi, ijobiy belgilar soni hisoblab chiqiladi, og'iz bo'shlig'idagi tekshirilgan tishlarning umumiy soniga bo'linadi va 100 ga ko'paytiriladi. Davolash ehtiyojlarining umumiy periodontal indeksi maxsus zond bilan qayd etiladi. , taxminan 10 ta tishning ma'lum parametrlarini hisobga olgan holda: 17, 16, 11, 26, 27, 47, 46, 31, 36, 37.

1-jadval. Tegishli kodlar va davolash choralarini joylashtirish mezonlari

Kod	Mezon	G'amxo'rlik
0	Sog'lom periodont	Davolash kerak emas (TN 0)
1	Tekshiruv paytida qon ketishi	Og'iz gigienasini yaxshilash (TN1)
2	Tish toji va uning ustida blyashka mavjudligi	Klinik og'iz gigienasi (TN2)
3	Problash chuqurligi 4-5 mm bo'lgan periodontal cho'ntaklar.	Jarrohliksiz periodontal davolash (TN3)
4	Burg'ulash chuqurligi ≥ 6 mm bo'lgan periodontal cho'ntaklar	Murakkab periodontal davolash (TN4)
5	Tegishli sekstantda tishlarning yo'qligi yoki 1 tishning mavjudligi.	

Og'izdan yoqimsiz hid farqli "ha" yoki "yo'q" mezonlari yordamida bemorga qarab sub'ektiv baholandi. Statistik tahlil (Windows uchun 16-0) yordamida amalga oshirildi . Og'iz bo'shlig'i salomatligi indeksi, tish milkidan qon ketishi va davolanishni talab qiladigan periodontal holat uchun kattalik va standart og'ishlar holatini baholash uchun qiymatlar talab qilindi. Ikki guruh o'rtasidagi parametrlardagi farqlar ANOVA bilan baholandi. Statistik ahamiyatga egalik darajasi $P < 0,05$ darajasida belgilandi.

OHI - S tomonidan baholangan og'iz bo'shlig'i gigienasi darajasi sim ligaturalari olib tashlanganidan va intermaksiller fiksatsiyadan so'ng darhol, nisbatan yaxshidan qoniqarligacha bo'lgan, ko'p sonli bemorlarda yomon gigiena (OHI - S ≥ 5). Qon ketish indeksi ikkala guruhda ham juda yuqori bo'lib, guruhlar o'rtasida statistik jihatdan muhim farq yo'q. CPITN tomonidan xabar qilingan bemorlarning periodontal holati, shuningdek, klinik jihatdan aniqlangan periodontal destruktivni statistik jihatdan muhim darajasini ko'rsatdi. 1-guruhdagi 10 bemorda TH3 kodi va cho'ntakni tekshirish chuqurligi 4-5 mm; To'qqizta bemorda 6 mm dan ortiq chuqur periodontal cho'ntaklar bor edi. Osteosintez olgan 2-guruh bemorlari blyashka to'planishi, zondlashda qon ketishi, cho'ntak chuqurligi va biriktirma yo'qolishi nuqtai nazaridan taqqoslanadigan klinik holatga ega edi. Ikkala guruhdagi barcha bemorlarda (100%) turli darajadagi og'izdan hid bor edi.

Natijalar va muhokama

Yallig'lanish reaksiyasining kuchayishi, zondlashda qon ketishi, periodontal cho'ntaklar va ikkala guruhdagi biriktirmaning yo'qolishi og'iz bo'shlig'i gigienasini saqlashdagi qiyinchiliklar va yatrogen blyashka saqlovchi vosita sifatida ishlaydigan og'iz himoyasi bilan izohlanishi mumkin. Blyashka darajasining oshishi va yallig'lanishni ko'rsatadigan natijalarimiz boshqa joylarda xabar qilinganlarni tasdiqlaydi [14, 15, 16]. Ehtimol, simlar va ligaturalar nafaqat ilgari mavjud bo'lgan gingivit yoki periodontitni qo'zg'atadi yoki kuchaytiradi, balki ular milk qirg'oqlari uchun bevosita travma rolini o'ynashi mumkin. Shu bilan birga, periodontal parametrlar va tishlarning harakatchanligi jarohatdan so'ng butunlay yo'qolishi mumkin va milk qirg'og'ga biriktirilgan fiksatsiya moslamasi olib tashlanadi [3, 13].

Og'iz bo'shlig'i gigienasi pastki jag' singan bemorlarda yallig'lanish jarayonlari va destruktiv periodontal kasalliklarning oldini olish uchun zarurdir. To'g'ri og'iz gigienasi suyak bo'laklari sohasidagi davo jarayoni uchun ham zarur, bu nafaqat oziq-ovqat qoldiqlari va ligaturalar, va simlaridan blyashka olib tashlash uchun ham ahamiyatlidir. Yana bir muhim foydali tomoni - opportunistik infeksiyalarning oldini olish va yumshoq to'qimalarda tez tuzalish jarayoni va suyak bo'laklarining sinostozi uchun sharoit yaratishdir.

Tadqiqotlarga qo'shilgan, jag' suyagi singan bemorlarning aksariyati erkaklar edi – 29 ta va faqat 7 ta bemor ayollar edi. Sinishlarning eng ko'p tarqalgan sababi yo'l-transport hodisalari, keyin esa maishiy jarohatlar edi. Barcha bemorlarda tish milk ustida va pastda sezilarli blyashka cho'kmalari, chekka va tishlararo tish milkida yallig'lanish belgilari, shish, qizarish, oson qon ketadigan tish sirtlari eksfoliatsiyalangan va periodontal kasallikning mavjudligi ham kata ro'l o'ynaydi. Cho'ntak va klinik birikmaning yo'qolishi ham ba'zan klinikada kuzatildi. Ikkala guruhdagi blyashka va hisob-kitoblar, zondlashda qon ketish va CPITN ning o'rtacha qiymatlari 2-jadvalda keltirilgan.

Jadval. 2. OHI - S , GBI va CPITN ning o'rtacha qiymatlari

	OHI-S (\pm SD)	G.B.I.	CPITN (\pm SD)
guruh n=19	4,47 (0,9)	93%	3,78 (0,50)
guruh n=17	4,13 (1,1)	95%	3,41 (0,44)
	$P < 0,001$	$P < 0,001$	$P < 0,001$

Antiseptik eritmalar bilan vestibulni yuvish va artib, oziq-ovqat qoldiqlarini tozalash va olib tashlash orqali amalga oshiriladi. Xlorheksidin faol moddasi (0,2% - 0,12%) bo'lgan antiseptiklar eng samarali hisoblanadi. Turli xil miqdorda xlorheksidinni o'z ichiga olgan turli xil gellar, shuningdek, tish milki va tishlarga blyashka uzoqroq bostirish uchun qo'llanilishi mumkin bo'lgan konsentratsiyalarda ham mavjud. Og'izni ochishda aniq cheklovlar va ligaturalar mavjudligiga qaramay, tishlarni cho'tkalashning to'g'ri texnikasi bo'yicha maxsus mashg'ulot talab qilinadi. Bizning tadqiqotimiz intermaksiller fiksatsiyasi bo'lgan bemorlarda yomon og'iz gigienasining zararli ta'sirini ob'ektivlashtiradi va tasdiqlaydi. Singan bemorlarga alohida yondashuv, optimal og'iz bo'shlig'i gigienasini saqlash bo'yicha maxsus tayyorgarlik va davolash uchun ixtisoslashgan periodontologga murojaat qilish periodontni etarli darajada ushlab turish va birlashtiruvchi va alveolyar suyakning progressiv zararlanishini to'xtatish uchun zarur.

Xulosa: Alveolyar suyakdagi tuzalish jarayoni va pastki jag' singan bemorlarning funksional reabilitatsiyasi nafaqat operatsiya turiga va bo'laklarni immobilizatsiya qilish uchun davolashga, balki optimal og'iz gigienasini saqlashga ham bog'liq. Bu fiksatsiya paytida dinamik monitoring va periodontal to'qimalarda yallig'lanish va destruktiv jarayonlarni minimallashtirish uchun bemorlarni o'qitish va kuzatish bo'yicha faol choralar ko'rish uchun zarur.

Adabiyotlar

1. Van den Bergh B, Heymans MW, Duvekot F, Forouzanfar T. Treatment and complications of mandibular fractures: a 10-year analysis. *J Craniomaxillofac Surg.* 2012 Jun; 40(4):e108-11. [PubMed].
2. Gordon PE, Lawler ME, Kaban LB, Dodson TB. Mandibular fracture severity and patient health status are associated with postoperative inflammatory complications. *J Oral Maxillofac Surg.* 2011 Aug; 69(8): 2191-7. [PubMed].
3. Mediratta A. Effects of interdental/ intermaxillary wiring on teeth and periodontal tissues in the management of dentoalveolar and jaw fractures. *J Dent Specialities.* 2016;4(1):10-13. [Internet]
4. HarleF, Krekelar G. [Reaction of the periodontium to the wire ligature splint (Stout-Obwegeser)] [in German]. *Dtsch Zahnarztl Z.* 1977 Oct;32(10): 814-6. [PubMed]
5. Hussain S. Single plate management of mandibular fractures with immediate postoperative functional recovery. *Pakistan Oral Dent J.* 2005 Dec;25(2):145-50. [Internet]
6. Falci SG, Douglas-de-Oliveira DW, Stella PEM, Rochados Santos CR. Is the Erich arch bar the best intermaxillary fixation method in maxillofacial fractures? A systematic review. *Med Oral Patol Oral Cir Bucal.* 2015 Jul 1; 20(4):e494-9. [PubMed]
7. Satpute AS, Mohiuddin SA, Doiphode AM, Kulkarni SS, Qureshi AA, Jadhav SB. Comparison of Erich arch bar versus embrasure wires for intraoperative intermaxillary fixation in mandibular fractures. *Oral Maxillofac Surg.* 2018 Dec; 22(4):419-428. [PubMed]
8. Moreno JC, Fernandez A, Ortiz JA, Montalvo JJ. Complication rates associated with different treatments for mandibular fractures. *J Oral Maxillofac Surg.* 2000 Mar;58(3):273-80. [PubMed]
9. Seemann R, Schicho K, Wutzl A, Koinig G, Poeschl WP, Krennmair G, Ewers R, Klug C. Complication rates in the operative treatment of mandibular angle fractures: a 10-year retrospective. *J Oral Maxillofac Surg.* 2010 Mar; 68(3):647-50. [PubMed]
10. Greene JC, Vermillion JR. The simplified oral hygiene index. *J Am Dent Assoc.* 1964 Jan; 68:7-13. [PubMed]
11. Ainamo J, Bay, I. Problems and proposals for recording gingivitis and plaque. *Int Dent J.* 1975 Dec; 25(4): 229-35. [PubMed]

12. Cutress TW, Ainamo J, Sardo-Infirri J. The community periodontal index of treatment needs (CPITN) procedure for population groups and individuals. *Int Dent J.* 1987 Dec; 37(4): 222-33. [PubMed]
13. Oikarinen KS, Nieminen TM. Influence of arch bar splinting on periodontium and mobility of fixed teeth. *Acta Odontol Scand.* 1994 Aug; 52(4): 203-8. [PubMed]
14. Qureshi AA, Reddy UK, Warad NM, Badal S, Qurishi N. Intermaxillar fixation screws versus Erich arch Bars in mandibular fractures: a comparative study and review of literature. *Ann Maxillofac Surg.* 2016 Jan-Jun; 6(1):25-30. [PubMed]
15. Bobamuratova DT, Boymuradov SA, Ibragimov DD, Kayumov IN, Matlulieva SR. Periodontal condition and oral hygiene of patients with jaw fractures during maxillo-mandibular fixation and other immobilization methods. *Int J Appl Dent Sci.* 2019 Apr- Jun; 5 (2 Part G):387-391. [Internet]
16. Thor A, Andersson L. Interdental wiring in jaw fractures: effects on teeth and surrounding tissues after a one-year follow-up. *Br J Oral Maxillofac Surg.* 2001; Oct 39(5):398-401. [PubMed].