JOURNAL OF IQRO – ЖУРНАЛ ИҚРО – IQRO JURNALI
ISSN: 2181-4341, IMPACT FACTOR (RESEARCH BIB) – 7,245, SJIF – 5,431
SPECIAL ISSUE, AUGUST,2024 YEAR

Бухоро давлат тиббиёт институти Анатомия, клиник анатомия (ОХТА) кафедраси PhD, доценти Н.Р. Темирова taqrizi ostida

Асадова Нигора Ҳамроевна
Бухоро давлат тиббиёт институти, Бухоро, Ўзбекистон
e-mail: nigor87asadova@gmail.com
Oorcid ID: 0009-0007-9499-6839

БИОСТИМУЛЯТОР ТАЪСИРИДА НУРЛАНИШ КАСАЛЛИГИДА АЙРИСИМОН БЕЗИНИНГ МОРФОМЕТРИК КЎРСАТКИЧЛАРИ

Аннотация: Замонавий радиология ва иммунологиянинг долзарб муаммолари бўлган нурланишдаги тимус паталогиялари, тимус тўқималарининг ҳолатини ўрганишда ҳамда, касаллик юзага келишини тахмин қилишда морфологик кўрсаткичларига ва нурланишдан кейин биостимулятор коррекциясидан кейинги ўзгаришларни аниқлашга бағишланган.

Каламушлар тимусининг морфометриясида постнатал онтогенезда уларнинг ўртача массаси, ҳажми, қобиқ ва мағиз кисми қалинлиги турли даражада ўзгарди. Тимус ҳажми ва тимоцитлар ёш ошган сари нотекис ва бир хил бўлмаган ҳолатда ўзгаради. Сурункали нурланиш фонида АСД-2 ф қабул қилган каламушларда ушбу параметрларнинг ўсиш темпи назорат гуруҳига нисбатан таққослангандa сезиларли даражада секинлашгани аниқланди. Сурункали нур касаллиги Т - лимфоцитларнинг етилиш даражаси ва сонининг камайишига олиб келган эди, АСД -2 фракцияси ичириб борилган каламушлар тимусида эса ёш Т- лимфоцитлар кўп миқдорда аниқланди.

Калит сўзлар: тимус, Гассал таначалари, Т-лимфоцитлар, АСД-2Ф, нурланиш.

Кириш. Нурланиш таъсирини ўрганиш катта радиацион офатлардан кейин кучайган. Гарчи кўп иш радиацияга бағишланган бўлса-да, шунга қарамай унинг танага ва унинг индивидуал функцияларига таъсир қилувчи ноқулай омиллардан бири сифатида, радиация технологияларидан фойдаланиш ҳолатлари камайгани йўқ, балки йилдан-йилга ўсиб боряпди, бу эса иммунитет тизимида ва бошқа органларда доимий ўзгаришларни келтириб чиқаради [3].

Иммун тизими асосан организмнинг кимёвий омиллар таъсирига чидамлилигини аниқлайди. Одам ва ҳайвон организмининг энг реактив тизими иммун тизимидир. Бу зарарли омиллар таъсирига тезда таъсир қилади. Ҳимоя тизими танани бегона эндоген ва экзоген омиллардан ҳимоя қилувчи органлар ва тўқималар мажмуаси томонидан ҳосил бўлади [4,1,2].

Тадқиқотимизнинг мақсади экспрементал лаборатория ҳайвонларида тимус структуравий тузилмаларининг морфометрик параметрларини ўрганиш ва таққослаш.

Материаллар ва тадқиқот усуллари: Тадқиқот учун лабораторияда уч ойлик 20 та эркак ва 15 та урғочи оқ зотсиз каламушлардан фойдаланилди. Каламушларнинг ўртача вазни 190, ± 12,2 г бўлган, стандарт вивариум шароитида ва кичик ёғоч қипиқлари бўлган пластик катакларда сақланган бўлиб, ҳар бир қафасда 5 тадан оқ каламушлар жойлаштирилди. Каламушлар 20 кун мобайнида 0,2 Гр дан , умумий 4 Гр нурланиш олиш давомида ҳар кун 0,5 мл дан 0,1 мл соф АСД-2 ф ва 0,4 мл дистилланган сув аралашмаси қабул қилган. Тадқиқотлар "Экспериментал ҳайвонлардан фойдаланган ҳолда иш олиб бориш қоидалари"га амал қилган ҳолда олиб борилди. Эксперимент учун олинган ҳайвонлар енгил эфирли наркоз остида анестезия қилиниб, кўкрак бўшлиғи очилиб, тимус кейинги гистологик ва морфометрик текширув учун ажратиб олинди. Ажратиб олинган тимуслар 10% ли нейтрал формалин эритмасига солинди. Тимус препаратлари стандарт гистологик методлардан фойдаланган ҳолда тайёрланиб, препаратлар гематоксилин ва эозин билан бўялди. Препаратларнинг микроскопияси микроскопнинг катталаштирилиш масштаби × 60, × 80 бўлган тринокуляр микроскоп ёрдамида амалга оширилди. Гистологик тасвирлар микроскоп камераси ёрдамида олинган ва олинган тасвирларни таҳлил қилиш мақсадида тиббиёт учун махсус дастур асосида амалга оширилди. Маълумотларнинг ишончлилигини

таъминлаш мақсадида, ҳар бир параметрни аниқлаш учун такрорий ўлчовлар ишлатилган. Олинган натижаларни статистик қайта таҳлил қилиб, намунавий ўртача параметрлари ҳисоблаб чиқилди.

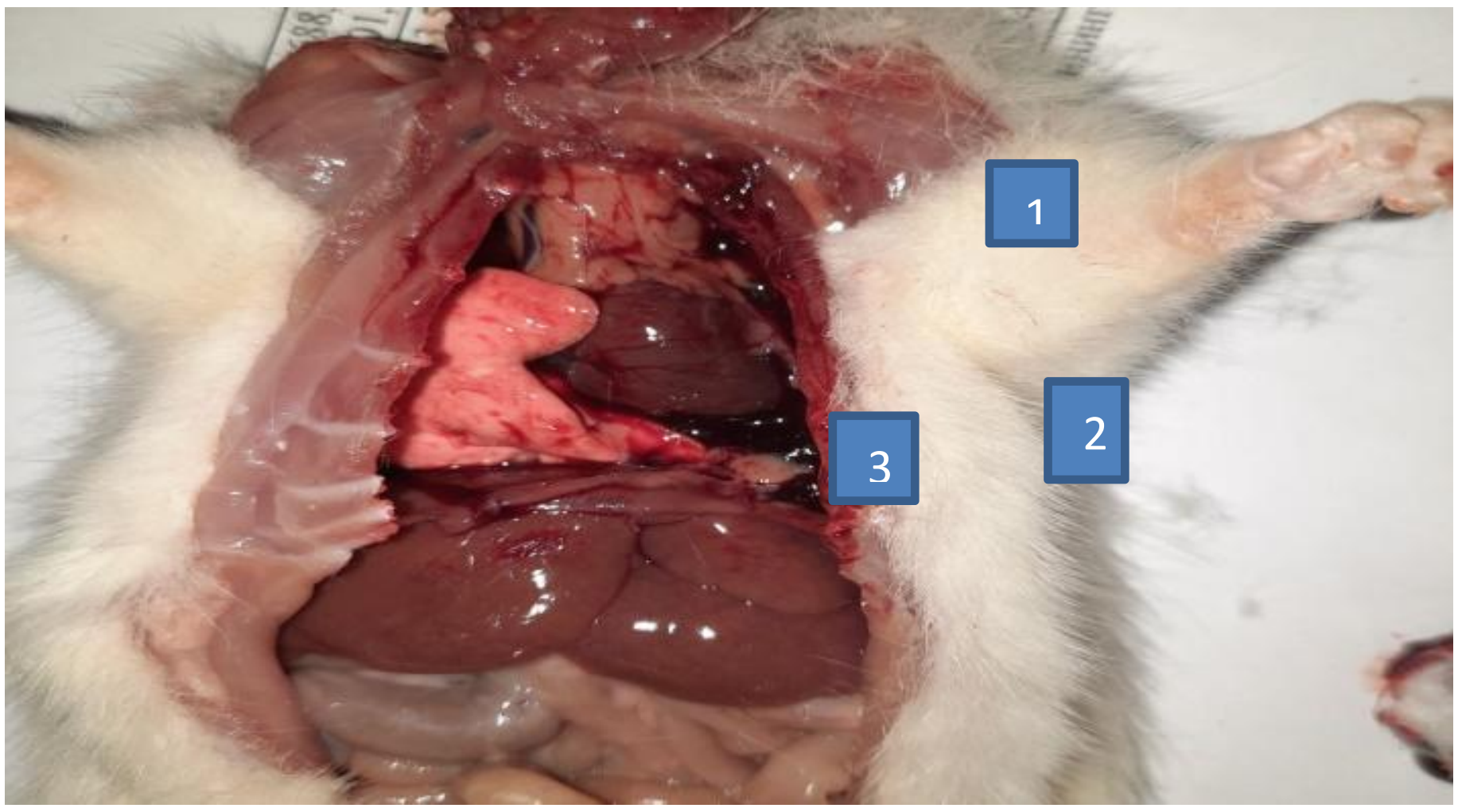

Расм-1. Нурланиш фонида АСД-2 ф қабул қилган 3 ойлик каламуш тимусининг топографик жойлашуви.1-тимус, 2-юрак, 3-ўпка.

Натижалар ва муҳокама: Нурланиш даражаси жараённинг тимусга қанчалик дозада (Гр яъни 1кг тана вазнига 1 Дж энергиянинг ютилиши) таъсир эттирилишига боғлиқ бўлиб, айни ишда сурункали таъсирлантирилган тўқима тимуснинг хужайралари барча қаватларида атрофик ва склеротик таъсир қилиб тимуснинг инвалюциясини тез ривожланишига ва иккиламчи иммун танқисликнинг ривожланишига олиб келади. Микроскопик жиҳатдан бу ўзгаришлар, пўстлоқ қаватда ретикулоцит хужайралар ва мағиз қаватда эса, кўплаб эпителиоид ва макрофагларнинг пролиферацияси ва тимуснинг акцидентал трансформацияси ривожланишига олиб келади ва строманинг склерозланиши билан намоён бўлади.

Морфометрик тадқиқот таҳлил қилинди: Тадқиқот учун олинган каламушлардаги тимус пушти-сарғиш рангли конус шаклидаги тоқ орган бўлиб, улар ташқи томондан силлиқ ва ялтироқ капсула билан қопланган. кўринарли патологик макроскопик анормал белгилар аниқланмади. Тажриба давомида каламушлар тимусининг органометрик параметрларининг динамик кўрсаткичи аниқланди. Кузатув даврида тажрибадаги ҳайвонлар тана оғирлиги ошгани сайин, тимуснинг ўрганилган органометрик параметрлари ҳам ўзгариб бораверишги аниқланди.

3 (40%) ойлик каламушларда тимус бези асосан кесик конус (60%) шаклига эга. 3 ойлик каламушларда тимус массаси ўртача 189,22±2,35 ни ташкил этади. Солиштирма оғирлиги ўртача 2,68±0,73 мг ни ташкил этган. Тимуснинг ҳажми 364,6±34,1 мм2 ни ташкил қилади. 6 ойлик каламушларнинг тимусининг капсула қалинлиги ўртача 5,8±0,11 га, олдинги учи ўртача - 8,1±0,19 га, орқа учи эса ўртача – 6,9±0,31 мкм га тенг бўлади.

Проксимал қисмдаги трабекула диаметри ўртача 12,9±0,7,гача , дистал қисм ўртача 9,2±0,34мкм ташкил этади. Трабекуланинг қалинлиги ўртача - 13,2±0,51 ни ташкил этадилар 6 ойлик каламушлар тимусининг бўлаклари майдони ўртача - 68,4%.

3 ойлик каламушларда трабекула артериолалари проксимал қисмдаги девори қалинлиги трабекуляр артериясининг девор қалинлиги ўртача 18,4±0,22 ва веналар ўртача 16,3±0,21 мкм , артериянинг ички диаметри ўртача 24,6±0,15 гача, веналар ўртача 23,5±0,23 мкм.

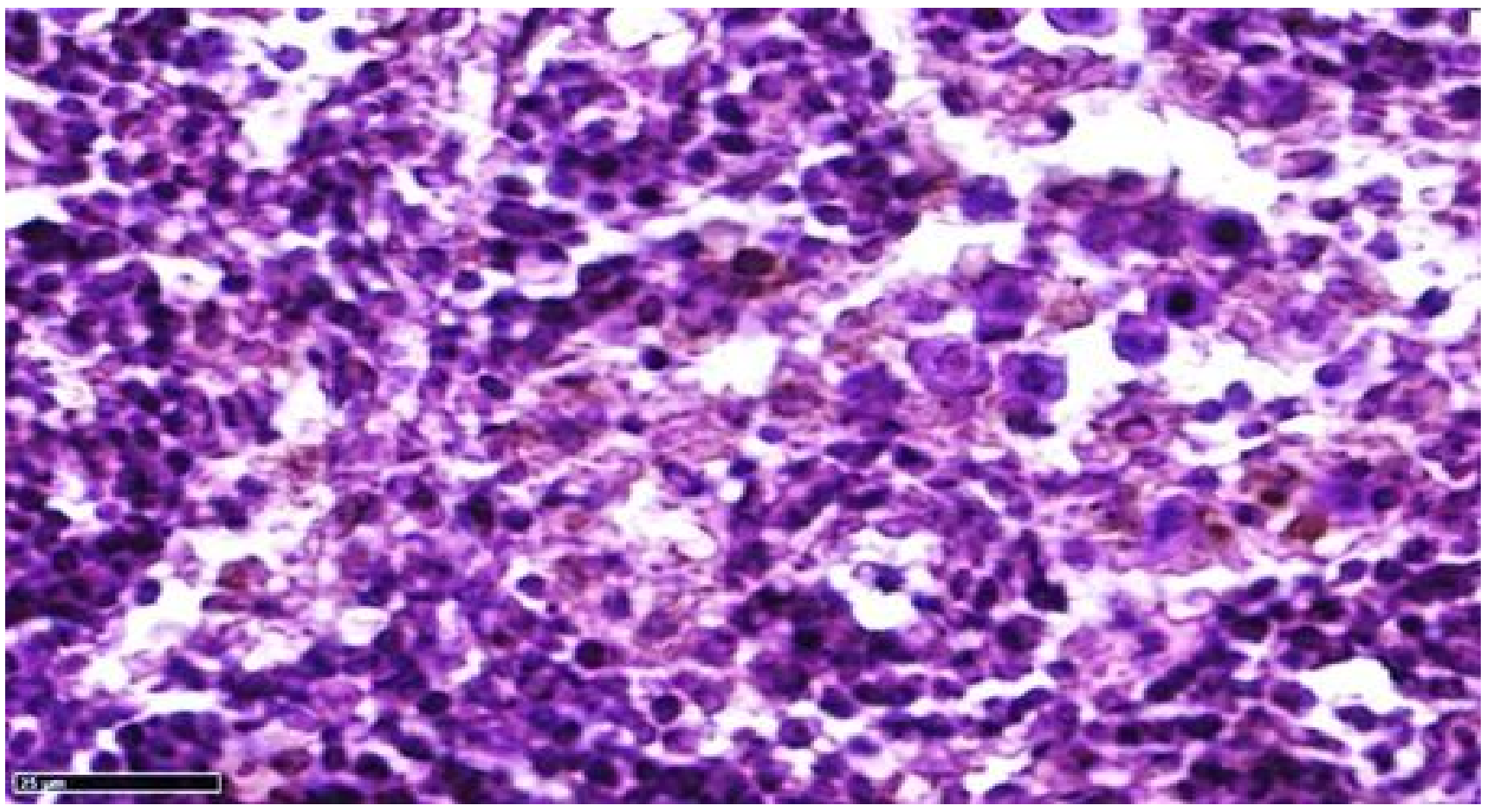

Расм-2 Нурланиш фонида АСД-2 ф қабул қилган 3 ойлик оқ каламушлар тимуси, Яланғочланган стромада ретикулёз ва эозинофилёз аниқланади. : Бўёқ гем-эозин. 40х10.

Каламушларнинг трабекуляр артериясининг девор қалинлиги дистал қисмда ўртача 16,4±0,19 ни ташкил қилди. Веналар ўртача 16,6±0,25 мкм ни ташкил қилади, артериянинг ички диаметри ўртача 21,6±0,31 ни ташкил қилади , веналар ўртача 18,7±0,22 мкм.ни ташкил қилди.

Кортикал қатламнинг артериола деворининг қалинлиги ўртача - 15,7±0,14 гача венулалар ўртача - 14,1±0,13; артериолаларнинг кортикал қатлам ички диаметри ўртача - 17,4±0,43, венулалар ўртача - 23,4±0,19 мкм ташкил этади.

Мия қавати артериола деворининг калинлиги ўртача - 14,2±0,16, венулалар ўртача - 14,3±0,21; Мия қавати артериоласининг ички диаметри ўртача - 16,7±0,27, венула эса ўртача - 16,7±0,27 мкм ни ташкил этди.

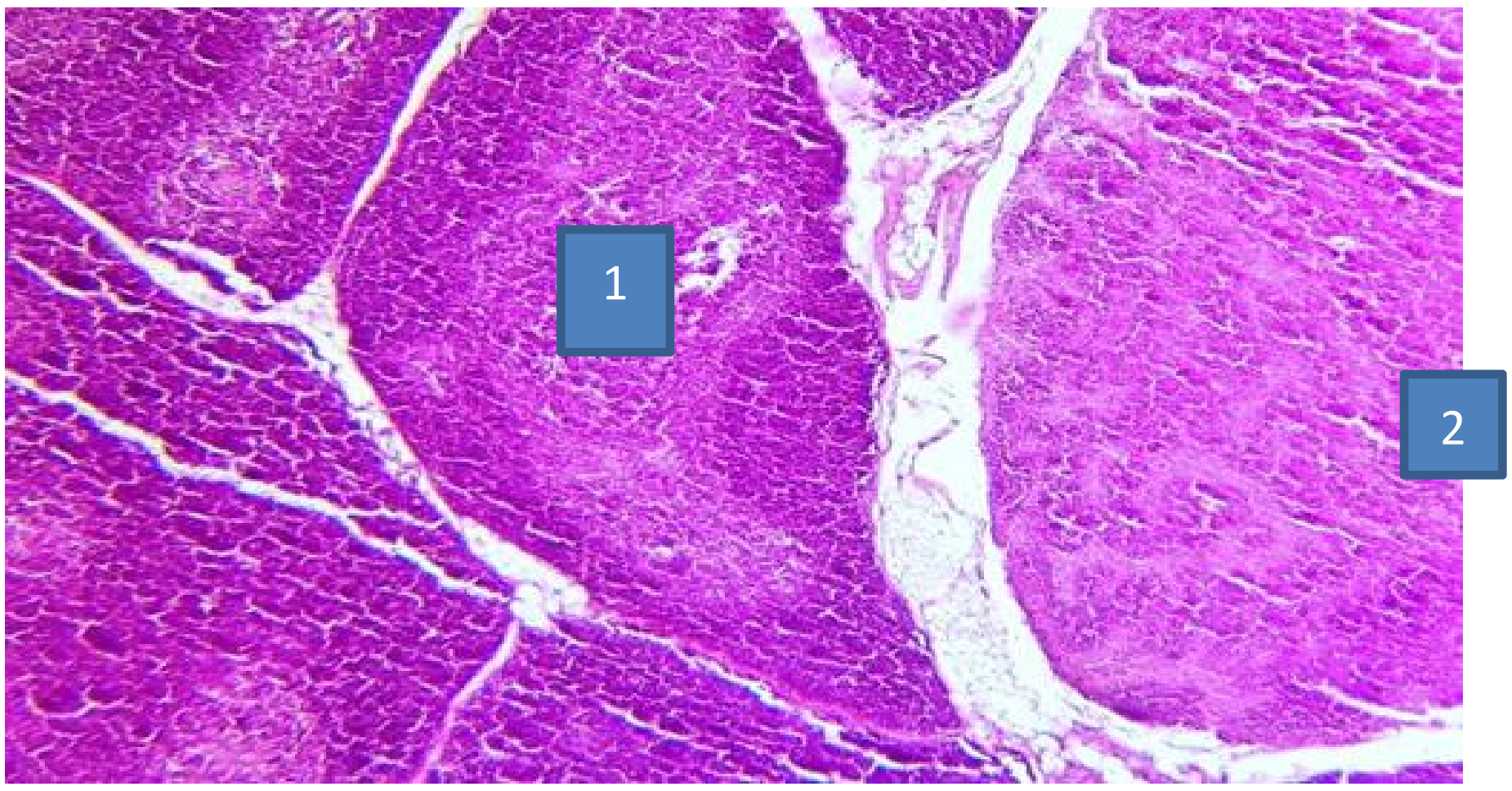

Расм-3.Нурланиш даврида АСД ишлатилган тимуснинг пўстлоқ қаватида хар хил қалинликда (1),мағиз қаватида шаклланаётган лимфоид фолликуляр тузилмалар аниқланади (2).Бўёқ гем-эозин. 4х10.

Хулоса. Тимус морфометрияси шуни кўрсатдики, узунлиги, периметри ва қалинлиги ёшга қараб нотекис ва тенгсиз ўзгаради. Сурункали нурланиш таъсирида бўлган каламушларда ушбу параметрларнинг ўсиш суръати секинлашади.

Нурланиш таъсирида тимуснинг пўстлоқ қаватида атрофик ўзгариши аниқланади. Пўстлоқ қаватида кўплаб некрозга учраган йирик лимфоцитлар топилади.Стромада ретикулёз ва эозинофилёз аниқланади.

Шундай қилиб, олинган маълумотларни айрисимон без патологияси бўйича экспериментал ишларни бажаришда стандарт кўрсаткичлар сифатида фойдаланишни тавсия этиш мумкин. Тавсия этилган кўрсаткичлар тимоцитларнинг батафсил тавсифлашни ўз ичига олган каламуш тимусининг гистологик тузилмаларини миқдорий таҳлил қилишга имкон беради.

Адабиётлар

1. Кирьянов Н.А. [и др.] / Морфологическая характеристика органов иммунной и эндокринной систем при эндотоксикозе// Медицинский вестник Башкортостана. 2013. Т. 8, № 6. С. 156–158.

2. Михайленко А.А. [и др.]. Профилактическая иммунология / Москва–Тверь: ООО Изд.«Триада». 2004. 448 с.

3. Сафонова, В. А. Возрастные изменения амилазной актив- ности в тонком отделе кишечника бройлеров / В. А. Сафо- нова, А. М. Пастухов // Матер. науч.- координац. совеща- ния. Казань, 1983. С. 36–37

4. Ярилин А. А. /Цитокины в тимусе. Биологическая активность и функции цитокинов в тимусе / А.А. Ярилин // Цитокины и воспаление. 2003. Т. 2, № 2. С. 3–11.